تولیدات دامی
دوره ۲۱ ■ شماره ۲ ■ تابستان ۱۳۹۸
صفحه‌های ۳۰۸-۳۰۱

موقعیت‌یابی ایمونوهیستوشیمیایی گرلین در بافت جفت گاو

محمد رزاق نیا[۱]، برهان شکراللهی[۲*]

۱. دانش‌آموخته کارشناسی ارشد، گروه علوم دامی، دانشکده دامپزشکی، دانشگاه آزاد اسلامی واحد سنندج، سنندج، ایران.
۲. دانشیار، گروه علوم دامی، دانشکده دامپزشکی، دانشگاه آزاد اسلامی واحد سنندج، سنندج، ایران.

تاریخ دریافت مقاله: ۱۳۹۷/۰۹/۰۱ تاریخ پذیرش مقاله: ۱۳۹۸/۰۲/۱۴

چکیده

در این مطالعه موقعیت‌یابی ایمنوهیستوشیمی گرلین در بافت جفت گاو مورد بررسی قرار گرفت. به‌منظور موقعیت‌یابی گرلین در جفت گاو، کل محتوای آبستنی پنج گاو ماده از کشتارگاه جمع‌آوری شده و به آزمایشگاه منتقل شد. پس از جداسازی جفت، بلوک‌هایی جهت آزمایش ایمونوهیستوشیمی تهیه گردید. برای انجام موقعیت‌یابی ایمونوهیستوشیمی گرلین، از آنتی‌بادی مونوکلونال موشی ضد گرلین به‌عنوان آنتی‌بادی اولیه و آنتی‌بادی پلی‌کلونال الاغی ضد ایمنوگلوبین G (HRP) به‌عنوان آنتی‌بادی ثانویه استفاده شد. در مطالعه حاضر جهت راه‌اندازی آزمایش ایمنوهیستوشیمی از نمونه بیضه قوچ که قبلاً وجود گرلین در آن تأیید شده بود به‌عنوان کنترل مثبت استفاده شد که نتایج حاکی از واکنش ایمونوپروکسیداز در کنترل مثبت بود. هم‌چنین از سرم خرگوشی به‌جای آنتی‌بادی اولیه به‌عنوان کنترل منفی استفاده شد که نتایج حاکی از اختصاصی‌بودن آنتی‌بادی گرلین بود و واکنش ایمونوپروکسیداز در کنترل منفی مشاهده نگردید. نتایج به‌دست‌آمده نشان داد که گرلین در سلول‌های تک‌هسته‌ای تروفوبلاست و سلول‌های چندهسته‌ای سین سیتیوم بافت جفت گاو بیان می‌شود به این ترتیب که واکنش ایمونوپراکسیداز در سلول‌های تک‌هسته‌ای تروفوبلاست و سلول‌های چندهسته‌ای سین سیتیوم بافت جفت گاو مشاهده شد. بر اساس نتایج حاصل از این پژوهش، می‌توان گفت که گرلین در بافت جفت گاو بیان می‌شود، اما مطالعات بیشتر روی نقش‌های دقیق این هورمون در جفت و در خلال آبستنی توصیه می‌شود.

کلیدواژه‌ها: ایمونوهیستوشیمی، جفت، سلول‌های تروفوبلاست، گاو هلشتاین، گرلین.

* نویسنده مسئول
Email: Borhansh@iausdj.ac.ir

مقدمه

گرلین، هورمونی پپتیدی ۲۸ اسید آمینه‌ای است که غالباً توسط دستگاه گوارش تولید می‌گردد [۱۵]. گرلین دارای دو شکل شناخته‌شده دس آسیل گرلین (DAG) و گرلین آسیله‌شده، می‌باشد که هر دو در گردش خون یافت می‌شوند اما تنها گرلین آسیلهشده به گیرنده گرلین متصل می‌شود. ژن گرلین در انسان روی کروموزوم ۳ واقع شده است [۲۳]. این ژن از چهار اگزون و سه اینترون تشکیل شده و پروتئین بالغ توسط اگزون‌های ۱ و ۲ بیان می‌شود. ژن گرلین در انسان و موش از نظر ساختمانی به یکدیگر شبیه هستند. پیش‌ساز گرلین در انسان متشکل از ۱۱۷ اسید آمینه است. این هورمون دارای چندین عمل فیزیولوژیکی از جمله تحریک ترشح هورمون رشد [۱۵ و ۲٤] و دخالت در متابولیسم انرژی [۲۵] می باشد و بر گردش خون تأثیر دارد [۱٦] می‌باشد. مطالعات نشان داده‌اند که تزریق گرلین اگزوژنوز باعث تحریک ترشح هورمون رشد [۲٤]، افزایش مصرف کالری و کاهش مقاومت سیستم عروقی می‌شود [۱۹]. در هنگام بالانس منفی انرژی، برای بهبود وضعیت انرژی میزان تولید و ترشح گرلین در معده افزایش پیدا می‌کند [۱٦ و ۲۱]. توزیع گسترده گیرنده گرلین نشان می‌دهد که گرلین تولیدشده در یک ارگان اثرات پاراکرینی و اتوکرینی بر بافت‌های مختلف دارد. نشان داده شده است که گرلین در سطوح مختلف محور گونادوتروپیک و نیز در دیگر بافت‌های تولیدمثلی بیان می‌شود [٤]. به‌نظر می‌رسد گرلین اثرات فرا گونادی بر سیستم تولیدمثلی داشته باشد. مشخص شده است که گرلین ترشح LH را مهار و پاسخ به GnRH را در شرایط آزمایشگاهی کاهش می‌دهد، درصورتی‌که ترشح FSH را تحت تأثیر قرار نمی‌دهد. گرلین ممکن است در کنترل ترشح پرولاکتین دخالت داشته باشد. اثرات تحریک‌کننده گرلین بر سطوح پرولاکتین سرم انسان بالغ ثابت شده است. گزارش شده است که گرلین ترشح پرولاکتین را در موش صحرایی مهار می‌کند [۸].

وجود گرلین در بیضه گاو هلشتاین، قوچ و بز گزارش شده است [۱، ۲ و ۳]. در این پژوهش‌ها با استفاده از تکنیک ایمنوهیستوشیمی نشان داده شد که گرلین در مراحل مختلف اسپرماتوژنز، سلول‌های لایدیگ و سرتولی گاو نر هلشتاین بیان می‌شود. لذا گرلین می‌تواند اسپرماتوژنز را به‌روش اتوکرین و یا پاراکرین تنظیم کند، هم‌چنین، به‌خاطر شواهدی که وجود دارد گرلین قادر است اعمال کلیدی بیضه‌ای، از جمله بیان ژن لوله اسپرم‌ساز، ترشح تستوسترون و تکثیر سلول لایدیگ را تنظیم نماید. علاوه‌براین، در موش صحرایی ثابت شده گرلینی که در سلول‌های لایدیگ و سرتولی موقعیت‌یابی شده است دارای خواص آنتی‌اکسیدانتی قابل‌توجه است [۱۸].

جفت یک ارگان بسیار مهم در حمایت از رشد جنین می‌باشد [۱۳]. هورمون‌های تنظیم‌کننده اصلی محور سوماتوتروپیک تولید شونده در ناحیه هیپوتالاموس-هیپوفیز تولید مانند هورمون رهاکننده هورمون رشد (GHRH)، هورمون رشد و سوماتواستاتین، در جفت شناسایی شده‌اند [٦]. علاوه بر این هورمون‌ها، mRNA گرلین و گیرنده عملکردی آن (GHS-R1a) در طول آبستنی در جفت انسان [۱۰]، گوسفند [۱۱] و جوندگان [۱۰] شناسایی شده‌اند. گرلین نقش تنظیم‌کننده‌ای در شکل‌گیری جنین دارد به این ترتیب که به‌عنوان پیامبرهای شیمیایی برای ارتباطات داخل سلولی طی مراحل مختلف رشد جنین عمل می‌کند [۸]. هم‌چنین، گزارش شده است که درمان مادران با گرلین در مرحله آخر آبستنی با گرلین باعث تحریک رشد جنین در موش می‌گردد [۲۰].

گاو شیری در طول چرخه تولید خصوصاً در مراحل اول دوره شیردهی با مقدار ناکافی انرژی روبه‌رو می‌شود. تعادل انرژی منفی در گاو باعث کاهش باروری می‌شود که یک

پاسخ طبیعی برای جلوگیری از افزایش نیاز متابولیکی مرتبط با آبستنی است [۵]. شواهد نشان می‌دهد که گرلین در این فرآیند دخالت دارد. به‌علاوه مشخص شده است که عدم حضور گرلین در شرایط آزمایشگاهی از رشد رویان موش قبل از لانه گزینی ممانعت می‌کند [۱٤]. اثر بر رشد رویان از آن جهت اهمیت دارد که در گاوهای شیری پر تولید که با عدم تعادل انرژی مواجه هستند، غلظت گرلین در گردش خون آنها بالاتر است. اگر چه گرلین و گیرنده آن در اندام‌های مختلف تولید مثلی گونه‌های مختلف شناسایی شده است اما گزارشی مبنی بر موقعیت‌یابی آن در جفت گاو وجود ندارد. هدف از انجام این تحقیق موقعیت‌یابی ایمونوهیستوشیمیایی گرلین در بافت جفت گاوشیری هلشتاین بود.

مواد و روش‌ها

مراحل مختلف این پژوهش در کشتارگاه صنعتی دام سنندج، بخش پاتولوژی بیمارستان بعثت سنندج و آزمایشگاه بافت‌شناسی دانشکده دامپزشکی دانشگاه آزاد سنندج انجام شد. در کشتارگاه، از گاوهای ماده کشتارشده نمونه‌های بافتی تهیه شد. پس از کشتار دام‌ها محتوای آبستنی پنج رأس گاو به‌طورکامل جدا و سپس کارانکل و کوتیلدون از کیسه‌های جنینی جداسازی و برای نمونه‌گیری از قسمت‌های مورد نظر به آزمایشگاه منتقل شد. کارانکل و کوتیلدون‌ها برای پاک‌سازی خون و دیگر مواد زائد در آزمایشگاه با آب مقطر شسته شدند. از قسمت مختلف جفت نمونه‌هایی به ابعاد ۱×۰/۵×۰/۵ سانتی‌متر تهیه شد. نمونه‌های قسمت‌های مختلف با مشخصات مربوطه به‌طور جداگانه دریونیکاست‌های پلاستیکی گذاشته شد و بلافاصله در محلول فیکساتیو فرمالین ۱۰ ٪ به‌مدت ۲٤ ساعت قرار گرفت. سپس طی مراحل آبگیری، شفاف‌سازی، آغشته‌سازی با پارافین، قالب‌گیری، بلوک‌های پارافینی تهیه شد. مقاطع بافتی به ضخامت ۵ میکرون از نمونه‌های بافتی توسط دستگاه میکروتوم تهیه و روی لام‌هایی که سیلانیزه شده بودند، فیکس شدند [۱، ۲ و ۳].

در آزمایش ایمنوهیستوشیمی، ابتدا مقاطع بافتی پارافینی در گرمخانه ٥٦ درجه سانتی‌گراد به‌مدت ۳۰ دقیقه قرار داده شدند. لام‌ها با استفاده از زایلین دپارافینه و با آب جاری شست‌وشو داده شدند و سپس توسط الکل اتیلیک با درجات مختلف آبدهی شده دوباره با آب جاری به‌مدت دو دقیقه شست‌وشو داده شدند بعد با محلول PBS به‌مدت پنج دقیقه شست‌وشو داده شدند. لام‌ها جهت بازیابی آنتی‌ژن با استفاده از بافر سیترات (10 nM,pH=6) در بن‌ماری در دمای ۹۵ درجه سانتی‌گراد به‌مدت ۱۵ دقیقه قرار داده شدند سپس لام‌ها در پروکسیداز بلاک برای غیرفعال‌شدن فعالیت پروکسیداز اندوژنوسی به‌مدت ٦۰ دقیقه قرار گرفتند. لام‌ها در PBS به‌مدت پنج دقیقه شست‌وشو داده شده و سپس در دمای اتاق به‌مدت ۲۰ دقیقه تا خنک شدن، نگهداری گردید. سپس در PBS به‌مدت پنج دقیقه شست‌وشو داده شدند. به‌دنبال آن لام‌ها با سرم پنج درصد گاوی در PBS به‌مدت ۱۵دقیقه برای دو بار شست‌وشو داده شده و با آنتی‌بادی اولیه (پلی‌کلونال آنتی‌بادی تولیدشده در موش از شرکت Abbiotec با شماره کاتالوگ ab57222) رقیق‌شده به نسبت یک به پانصد در PBS حاوی یک درصد BSA در اتاق مرطوب در دمای چهار درجه سانتی‌گراد به‌مدت یک شبانه روز خوابانده شدند. لام‌ها در PBS برای سه بار و هر بار به‌مدت پنج دقیقه شست‌وشو داده شدند. لام‌ها با آنتی‌بادی ثانویه (آنتی‌بادی پلی‌کلونال ضد IgG موش از شرکت Abbiotec با شماره کاتالوگ ab7083) کونژوگه‌شده با HRP، رقیق‌شده در PBS به‌مدت ۲۰-۱۵ دقیقه خوابانده و در PBS به‌مدت ۱۰ دقیقه شست‌وشو داده شدند. برای نمایان کردن واکنش آنتی‌ژن و آنتی‌بادی از محلول سوبسترای دی‌آمینوبنزیدین (DAB) در H_2O_2 به‌مدت ۱۰ دقیقه استفاده

شد. سپس لام‌ها در آب جاری شست‌وشو داده شدند. از محلول رنگ‌آمیزی زمینه ائوزین- هماتوکسیلین برای مشاهده بافت استفاده شد. سپس لام‌ها توسط الکل‌اتیلیک آبگیری و شفاف‌سازی شدند و با قراردادن یک قطره چسب سیتولوژی روی لام و گذاشتن لامل، عمل مونته‌کردن انجام و برای بررسی اسلایدها از میکروسکوپ نوری استفاده شد. با بررسی نمونه‌های تهیه‌شده ظهور رنگ قهوه‌ای روشن تا تیره در مقاطع بافتی نشان از واکنش ایمنوپراکسیداز در نمونه‌های بافتی تهیه شده بود.

نتایج و بحث

در این تحقیق جهت موقعیت‌یابی گرلین در جفت گاو از آنتی‌بادی‌های اولیه و ثانویه استفاده شد و جهت راه‌اندازی آزمایش ایمنوهیستوشیمی از نمونه بیضه قوچ که قبلاً وجود گرلین در آن تأیید شده بود به‌عنوان کنترل مثبت (شکل a-۱) استفاده شد. هم‌چنین اختصاصی بودن آنتی‌بادی گرلین با به‌کاربردن سرم خرگوشی به‌جای آنتی‌بادی اولیه تأیید شد (شکل b-۱).

در شکل ۲ مقطع عرضی بافت جفت گاو رنگ‌آمیزی‌شده با ائوزین هماتوکسیلین مشاهده می‌شود.

نتایج به‌دست‌آمده نشان داد که آنتی‌ژن گرلین در سلول‌های تک‌هسته‌ای تروفوبلاست و سلول‌های چندهسته‌ای سین‌سیتیوم بافت جفت گاو قابل ردیابی و شناسایی است به این ترتیب که واکنش ایمنوپراکسیداز در سلول‌های تک‌هسته‌ای تروفوبلاست و سلول‌های چندهسته‌ای سین سیتیوم بافت جفت گاو مشاهده شد (شکل ۳).

در پژوهش حاضر حضور گرلین در بافت جفت گاو مشاهده شد. در تطابق با نتایج این آزمایش، در مطالعه‌ای نشان داده شد که گرلین در کامل‌شدن بافت جفت در طول آبستنی گوسفند نقش مهمی دارد [۱۱]. این پژوهش‌گران تأکید کردند که وجود گرلین در جفت گوسفند باعث تکامل ایمنی جفت و هم‌چنین رشد جفت در طول دوره آبستنی می‌شود. هم‌چنین نشان داده شده است که پروتئین و mRNA گرلین در جفت انسان و موش وجود دارد و میزان گرلین با تکامل جفت کاهش پیدا می‌کند (۱۰). این یافته‌ها همراه با نتایج حاصل از تحقیق حاضر نشان می‌دهد که جفت یکی از منابع مهم تولید گرلین در دوره آبستنی می‌باشد، بنابراین نشان می‌توان گفت که گرلین عامل اتوکرین/ پاراکرین مهمی برای رشد و حفظ جفت در طی آبستنی به‌شمار می‌رود [۲۲].

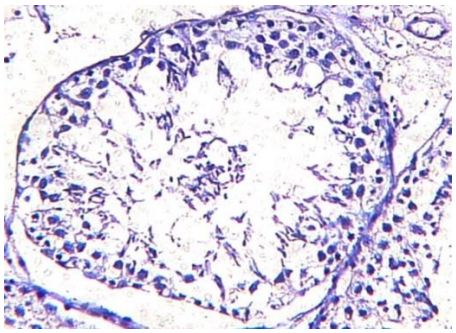
(b)

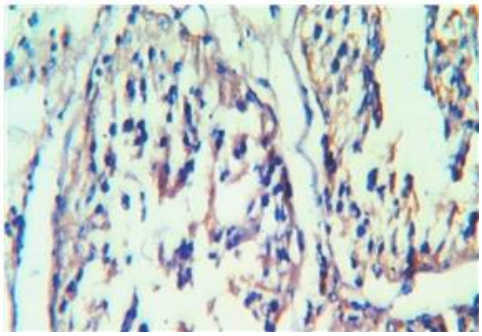
(a)

شکل ۱. (a) مقطع عرضی بافت بیضه گوسفند ۲ ساله (۴۰۰×)، کنترل مثبت: نمونه انکوبه‌شده با آنتی‌بادی مونوکلونال اختصاصی ضد گرلین تهیه‌شده از موش. رنگ قهوه‌ای روشن در سلول‌های زایا و سلول‌های سرتولی نشان‌دهنده واکنش مثبت ایمنوپروکسیداز می‌باشد. (b) مقطع عرضی بافت بیضه گوسفند ۲ ساله (۱۰۰×)، کنترل منفی: نمونه انکوبه‌شده با سرم خرگوشی به جای آنتی‌بادی اولیه. عدم رنگ قهوه‌ای در سلول‌های لایدیگ، سلول‌های زایا و سلول‌های سرتولی نشان‌دهنده منفی بودن واکنش ایمنوپروکسیداز است.

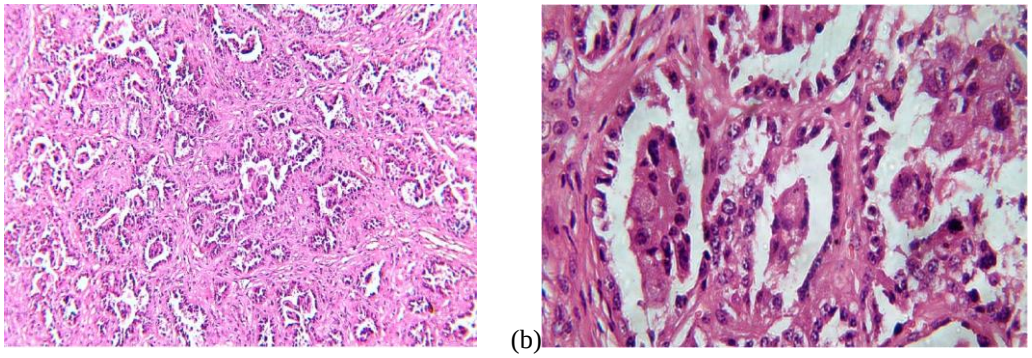

شکل ۲. مقطع عرضی بافت معمولی جفت گاو تهیه شده با استفاده از رنگ‌آمیزی ائوزین- هماتوکسیلین، (a) ۱۰۰× (b) ۴۰۰×

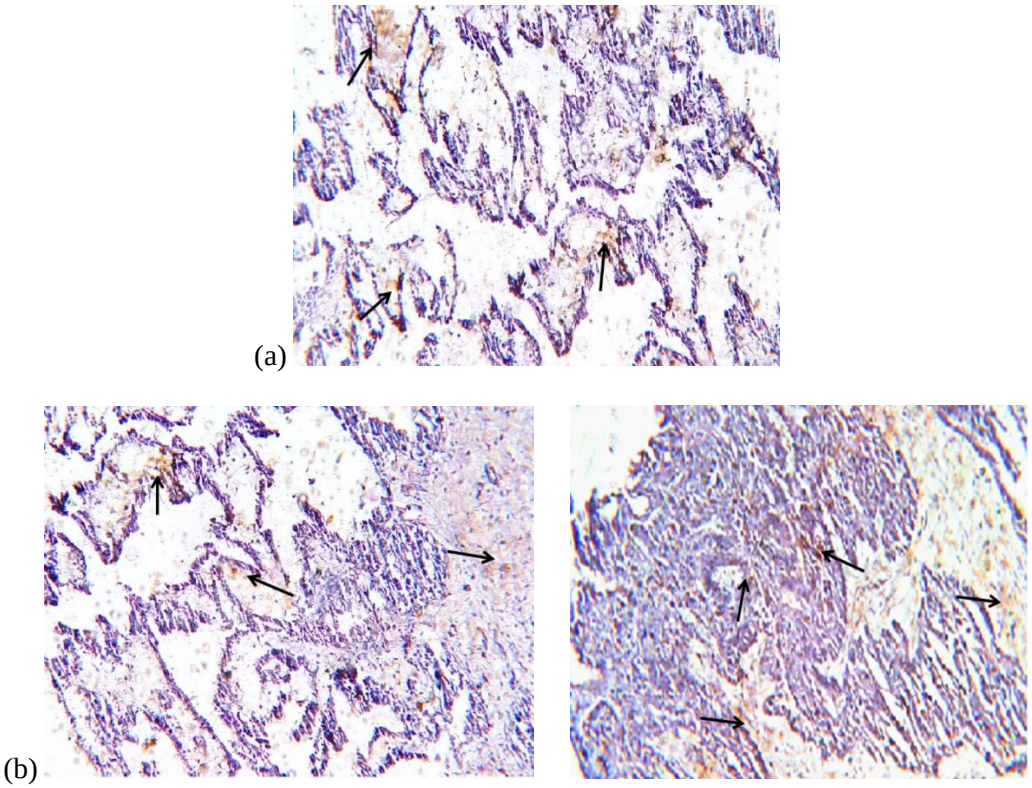

شکل ۳. نمونه آزمایشی مقطع عرضی بافت جفت گاو، (a) ۱۰۰× (b) ۴۰۰×. نمونه انکوبه‌شده با آنتی‌بادی مونوکلونال ضد گرلین تهیه‌شده از موش. وجود رنگ قهوه‌ای در سیتوپلاسم سلول‌های تک‌هسته ای و چندهسته‌ای تروفوبلاست (فلش‌های مشکی) نشان دهند واکنش مثبت ایمنوپراکسیداز و وجود آنتی‌ژن گرلین می‌باشد.

پژوهش‌ها نشان داده‌اند که گرلین می‌تواند در رهایی هورمون رشد از جفت در گوسفند نقش موضعی داشته باشد که این نقش باعث رشد رحم در هنگام آبستنی شود اما اظهار گردیده است که ارتباطی بین غلظت پلاسمایی گرلین در خون جفت و غلظت هورمون رشد وجود ندارد [۹]. از طرف دیگر گرلین جفت می‌تواند بر ترشح هورمون رشد هیپوفیزی مادر و جنین اثر بگذارد. بنابراین می‌توان گفت که گرلین مشتق‌شده از جفت ممکن است

بر رشد جنین به‌طور غیرمستقیم از طریق تحریک ترشح هورمون رشد هیپوفیز اثر بگذارد.

در این تحقیق گرلین در سلول‌های تروفوبلاست و سلول‌های چندهسته‌ای بافت جفت گاو شناسایی شد. شدت واکنش ایمنی در کل سلول‌های تروفوبلاست و سلول‌های چندهسته‌ای بافت جفت گاو ضعیف بود. شدت رنگ‌پذیری در بافت جفت گاو نسبت به جفت انسان و موش صحرایی ضعیف‌تر بود. این اختلاف در شدت رنگ‌پذیری ممکن است به‌دلیل تفاوت در نوع آنتی‌بادی‌ها مورد استفاده، سن و حتی جیره غذایی باشد. با توجه به موقیت‌یابی گرلین و بیان آن در جفت گاو، انسان و موش، اثرات مختلفی تا به‌حال برای آن در بافت جفت پیشنهاد شده است، مطالعات نشان داده‌اند که گرلین ممکن است باعث تحریک تشکیل و رشد جنین بشود چون گرلین دارای اثر تنظیمی روی تکثیر و آپوپتوز سلولی، می‌باشد (۲۲). به‌همین علت گرلینی که به‌طور موضعی در بافت جفت تولید می‌شود احتمالاً می‌تواند تکثیر و آپوپتوز و هم‌چنین تولید یا مهار هورمون‌های جفت را تحت تأثیر قرار دهد. بنابراین، گرلین ممکن است حتی رشد و نموی جنین را تحت تأثیر قرار دهد.

به‌دلیل بیان گرلین در سلول‌های مختلف سیستم ایمنی [۱۲]، گرلین جفت می‌تواند نقش میانجی‌گری ایمنی در آبستنی داشته باشد. مشخص شده است که برای طی‌کردن یک آبستنی موفق باید یک سیستم ایمنی قوی ایجاد گردد [۱۷]. برای سازگاری مادر با آبستنی باید پاسخ‌های قوی ایمنی با واسطه سلولی و از طرفی از اجزای سیستم ایمنی ذاتی مثل مونوسایت‌ها و نوتروفیل‌ها کنترل شوند [۷]. هم‌چنین نشان داده شده است که گرلین در سلول‌های B، T و نوتروفیل‌ها که هورمون رشد به میزان قابل‌توجهی تولید می‌شود که این مطلب دال بر این است که گرلین علاوه بر افزایش ترشح هورمون رشد دارای نقش‌های بیولوژیکی دیگری در سیستم ایمنی می‌باشد. نشان داده شده است که گرلین پاسخ ایمنی را افزایش داده و باعث تنظیم مولکول‌های ضد التهابی می‌گردد. هم‌چنین گرلین اثر مهاری بر بیان سیتوکین‌های التهابی دارد [۱۱]. به این ترتیب می‌توان گفت گرلین جفت علاوه بر اثر تحریک‌کنندگی بر تشکیل و رشد جنین، ممکن است نقشی واسطه در ایمنی نیز در طول دوره آبستنی داشته باشد.

در این تحقیق گرلین در سلول‌های تروفوبلاست و سلول‌های چندهسته‌ای بافت جفت گاو شناسایی شد. شدت واکنش ایمنی در کل سلول‌های تروفوبلاست و سلول‌های چندهسته‌ای بافت جفت گاو در این مطالعه نسبت به جفت انسان و موش صحرایی ضعیف‌تر بود. این اختلاف در شدت رنگ‌پذیری ممکن است به‌دلیل تفاوت در نوع آنتی‌بادی‌ها مورد استفاده، سن و حتی جیره غذایی باشد. با توجه به شواهد موجود در مورد اثر تنظیمی گرلین روی تکثیر و آپوپتوز سلولی، گرلین ممکن است تشکیل و رشد جفت را تحریک کند. بر این اساس گرلینی که به‌طور موضعی در بافت جفت تولید می‌شود احتمالاً می‌تواند تکثیر و آپوپتوز و هم‌چنین تولید یا مهار هورمون‌های جفت را تحت تأثیر قرار دهد. بنابراین، گرلین ممکن است حتی رشد و نموی جنین را تحت تأثیر قرار دهد، اما انجام پژوهش‌های بیشتر در این خصوص ضروری به‌نظر می‌رسد.

منابع

۱. منصوری ک، شکراللهی ب (۱۳۹۶). موقعیت‌یابی ایمونوهیستوشیمی گرلین در بافت بیضه بز، نشریه دامپزشکی در پژوهش و سازندگی، ۳۰(۲): ۱۹۳-۱۸۵.

۲. صادق وزیری س، شکراللهی ب، محمدی ص (۱۳۹۶). موقعیت‌یابی گرلین در بافت بیضه واپیدیدیم قوچ، نشریه دامپزشکی در پژوهش و سازندگی، ۳۰ (۱): ۸۱-۷۵

3. Bayezidi-Azar A and Shokrollahi B. (2016) Immunohistochemical Localization of Ghrelin in Testicular Tissues of Holstein Bulls. Iranian Journal of Applied Animal Science 6 (3): 551-555.
4. 4. Barreiro ML, and Tena-Sempere M. (2004) Ghrelin and reproduction: a novel signal linking energy status and fertility? Molecular and Cellular Endocrinology 226: 1-9.
5. 5. Beam SW, and Butler WR. (1997) Energy balance and ovarian follicle development prior to the first ovulation postpartum in dairy cows receiving three levels of dietary fat. Biology of Reprodoction 56: 133-142.
6. Berry SA, Srivastava CH, Rubin LR, Phipps WR, and Pescovitz OH. (1992) Growth hormone-releasing hormone-like messenger ribonucleic acid and immunoreactive peptide are present in human testis and placenta. The Journal of Clinical Endocrinology and Metabolism 75: 281-284.
7. Bulla R, Fischetti F, Bossi F, and Tedesco F. (2004) Feto-maternal immune interaction at the placental level. Lupus 13: 625-629.
8. Felix AM. (2010) Circulating ghrelin concentrations during the transition period of dairy cattle and the associated relationship with milk production. MSc Thesis, The university of Arizon.
9. Fuglsang J, Skjaerbaek C, Espelund U, Frystyk J, Fisker S, Flyvbjerg A. (2005) Ghrelin and its relationship to growth hormones during normal pregnancy. Clinical Endocrinology (Oxford) 62: 554-559.
10. Gualillo O, Caminos J, Blanco M, Garcia-Caballero T, Kojima M, Kangawa K (2001) Ghrelin, a novel placental-derived hormone. Endocrinology 142: 788-794.
11. Harrison JL, Adam CL, Brown YA, Wallace JM, Aitken RP, Lea RG, et al. (2007) An immunohistochemical study of the localization and developmental expression of ghrelin and its functional receptor in the ovine placenta. Reproductive Biology and Endocrinology 5: 25.
12. Hattori N, Saito T, Yagyu T, Jiang BH, Kitagawa K, and Inagaki C. (2001) GH, GH receptor, GH secretagogue receptor, and ghrelin expression in human T cells, B cells, and neutrophils. The Journal of Clinical Endocrinology and Metabolism 86:4284-4291.
13. Hay WW, Jr. (1995) Metabolic interrelationships of placenta and fetus. Placenta 16: 19-30.
14. Kawamura K, Sato N, Fukuda J, Kodama H, Kumagai J, Tanikawa H. (2003) Ghrelin inhibits the development of mouse preimplantation embryos in vitro. Endocrinology 144: 2623-2633.
15. Kojima M, Hosoda H, Date Y, Nakazato M, Matsuo H, and Kangawa K. (1999) Ghrelin is a growth-hormone-releasing acylated peptide from stomach. Nature 402: 656-660.
16. 16. Kojima M, and Kangawa K. (2005) Ghrelin: structure and function. Physiological Reviews 85: 495-522.
17. Lea RG, and Clark DA. (1989) The immune function of the endometrium. Baillière's Clinical Obstetrics and Gynaecology 3: 293-313.
18. Moretti E, Vindigni C, Tripodi SA, Mazzi L, Nuti R, Figura N. (2014) Immunolocalisation of ghrelin and obestatin in human testis, seminal vesicles, prostate and spermatozoa. Andrologia 46: 979-985.
19. Nagaya N, Uematsu M, Kojima M, Ikeda Y, Yoshihara F, Shimizu W. (2001) Chronic administration of ghrelin improves left ventricular dysfunction and attenuates development of cardiac cachexia in rats with heart failure. Circulation 104: 1430-1435.
20. Nakahara K, Nakagawa M, Baba Y, Sato M, Toshinai K, Date Y. (2006) Maternal ghrelin plays an important role in rat fetal development during pregnancy. Endocrinology 147: 1333-1342.
21. Nakazato M, Murakami N, Date Y, Kojima M, Matsuo H, Kangawa K. (2001) A role for ghrelin in the central regulation of feeding. Nature 409: 194-198.
22. Rak-Mardyla A, and Gregoraszczuk E. (2010) Effect of ghrelin on proliferation, apoptosis and secretion of progesterone and hCG in the placental JEG-3 cell line. Reproduction Biology 10: 159-165.
23. Sato T, Nakamura Y, Shiimura Y, Ohgusu H, Kangawa K, and Kojima M. (2012) Structure, regulation and function of ghrelin. Journal of Biochemistry 151: 119-128.
24. Takaya K, Ariyasu H, Kanamoto N, Iwakura H, Yoshimoto A, Harada M, et al. (2000) Ghrelin strongly stimulates growth hormone release in humans. The Journal of Clinical Endocrinology and Metabolism 85: 4908-4911.
25. Zhang W, Zhang Z, Chen J, and Tong D. (2018) Ghrelin is expressed in the pregnant mammary glands of dairy goats and promotes the cell proliferation of mammary epithelial cells. General and Comparative Endocrinology 260: 115-124.

Animal Production
(College of Abouraihan – University of Tehran)

Vol. 21 ■ No. 2 ■ Summer 2019

Immunohistochemical localization of Ghrelin in Cow Placenta Tissue

Mohammad Razaqnia[1], Borhan Shokrollahi[2*]

1. Former M.Sc. Student, Department of Animal Science, Faculty of Veterinary Medicine, Sanandaj branch, Islamic Azad University, Sanandaj, Iran
2. Associate Professor, Department of Animal Science, Faculty of Veterinary Medicine, Sanandaj branch, Islamic Azad University, Sanandaj, Iran

Received: November 22, 2018 Accepted: May 4, 2019

Abstract

In the current study, immunohistochemical localization of Ghrelin was investigated in placenta tissue of Holstein cows. In order to localization of Ghrelin, pregnancy content of 5 cows were collected in abattoir and transferred to the laboratory. After, placenta separation, paraffin blocks were prepared. Mouse monoclonal anti-ghrelin antibody as the primary antibody and donkey anti-rabbit IgG (HRP) Polyclonal antibody as the secondary antibody were used to localise ghrelin in bovine placenta immunohistochemically. In the present study, to set up the immunohistochemistry test, the ram's testicular sample that existence of ghrelin had previously been confirmed in it,, was used as a positive control. The results indicated that immunoprooxidase reaction was performed in positive control. Also, the serum of rabbit was used as negative control instead of primary antibody. The results demonstrated that the antibody was specific for ghrelin and no immunoprooxidase reaction was observed in negative control. The results showed that ghrelin is expressed in mono and syncytium multinuclear trophoblast cells of bovine placenta, so that the immuno-peroxidase reaction was observed in mono and syncytium multinuclear trophoblast cells in bovine placenta. In general, according to the results of the current study, it can be concluded that ghrelin is expressed in the bovine placenta tissue; however, future studies should focus on the precise role of the hormone in the placenta during pregnancy.

Keywords: Ghrelin, Holstein cow, immunohistochemistry, placenta, trophoblast cells.

Corresponding author: Borhansh@iausdj.ac.ir